Ann. Naturhist. Mus. Wien	87	A	167–182	Wien, November 1985

ANTHROPOLOGIE UND PRÄHISTORIE

Zwei Schädel mit seltenen Hirnbrüchen (Enzephalocelen)

Von G. BAUER, J. SZILVÁSSY, H. KRITSCHER & K. A. PORTELE[1])

(Mit 9 Tafeln)

Manuskript eingelangt am 7. Jänner 1985

Zusammenfassung

Es werden zwei Schädel aus dem 15. bzw. 19. Jhdt. mit Hirnbrüchen (Enzephalocelen) vorgestellt. Der Schädel aus dem 15. Jhdt. stammt aus dem Karner von Zellerndorf, Niederösterreich. Es handelt sich um einen ca. 40–50jährigen Mann. Das zweite Cranium ist im Besitz des Pathologisch-anatomischen Bundesmuseums Wien. Aus dem Sektionsprotokoll geht hervor, daß es sich um eine 42jährige Frau handelt. Bei beiden Schädeln wird der anthropologische und pathomorphologische Befund ausführlich beschrieben, diskutiert und fotografisch dokumentiert. Eine mögliche Genese solcher Mißbildungen wird erörtert.

Summary

This is the presentation of two skulls from the 15th and the 19th century, both marked with encephaloceles. The skull from the 15th century comes from the charnel-house of Zellerndorf, Lower Austria, and concerns a male individual of about 40–50 years of age. The second cranium is property of the Austrian Pathological-anatomical Museum, Vienna. The post-mortem examination shows, that this skull belonged to a 42 years old female individual. A detailed description and discussion of anthropological and pathomorphological findings is given and documented by photographs. A possible genesis of such deformities is discussed.

Einleitung

Viktor LEBZELTER, ehemaliger Direktor der Anthropologischen Abteilung am Naturhistorischen Museum Wien, erwarb im Einverständnis mit dem Pfarrer und dem Obmann des Friedhofsausschusses, Abgeordneter Dr. GALEN, „gegen Tragung der Kosten der Ausgrabung" 4535 Schädel und Skelette von Leibeigenen aus dem 15.–18. Jahrhundert aus der vollständig mit Knochen ausgefüllten Krypta von Zellerndorf, Niederösterreich, die zu einem geringen Teil an verschiedene Muse-

[1]) Anschrift der Verfasser:

Univ.-Doz. Dr. Georg BAUER, Univ.-Doz. Dr. Johann SZILVÁSSY, Institut für Gerichtliche Medizin der Universität Wien (Vorstand Univ.-Prof. Dr. Wilhelm HOLCZABEK), Sensengasse 2, A-1090 Wien 9. – Österreich.

Dr. Herbert KRITSCHER, Naturhistorisches Museum Wien, Burgring 7, Postfach 417, A-1014 Wien 1. – Österreich.

HR Dr. Karl Alfons PORTELE, Pathologisch-anatomisches Bundesmuseum, Spitalgasse 2, A-1090 Wien 9. – Österreich.

en, wie z. B. Paris, Toulouse, Madrid, Florenz und Erlangen abgetreten wurden (SZILVÁSSY & KENNTNER 1978).

Eine besondere Rarität stellt eine Kranioschisis aus dem Karner von Zellerndorf, NÖ., dar (Tafel 1 u. 2), die unter der Inv.-Nr. 8941 wie folgt beschrieben ist: „Calvarium matur-senil männlich. Meningocele. Breit rundlicher Schädel mit sehr niederer Occipitaloberschuppe, deutlichen Foramina parietalia, breitem Foramen magnum. Nähte nahezu gänzlich obliteriert, sehr hoch gelegene Linea temporalis superior. Relativ kleiner Processus mastoideus. Durch Meningocele vollkommen verbildetes Obergesichtsskelett. Gesicht relativ hoch bei großer Breite. In Glabellargegend eine Brückenbildung, welche zum breiten ebenen Processus frontonasalis führt. Die Orbitae von querhoher Form sind gegenüber dem Gehirnraume knöchern abgeriegelt und auch die Apertura wird gegen diesen Raum durch einen Knochenzug abgeschlossen, so daß zwischen den beiden Orbitae oberhalb der Apertura das sogenannte ‚Zyklopenauge' entsteht, welches wohl von dem Frontalfortsatze lappenförmig überdeckt ist. Die Apertura führt direkt in die Gaumenhöhle hinein. Die Ausbildung des ‚Zyklopenauges' gestattet keinerlei Schlüsse auf das Aussehen des Lebenden, dessen sonstiger Schädel- und Gesichtsbau vollkommen normal ist. Zu bemerken ist nur, daß das Individuum trotz des schweren pathologischen Gebrechens ungefähr 40–50 Jahre alt geworden ist."

Wörtlich übersetzt bedeutet Meningocele Hirnhautbruch. Durch einen Defekt, im gegenständlichen Fall handelt es sich um eine Lücke im knöchernen Schädel des Stirn- und Nasenbereiches, wölben sich das Stirnbein und die umgebenden Hirnhäute vor. Solche angeborenen Fehlbildungen können verschiedenste Ursachen haben. Menschen mit einer solchen Mißbildung sterben zumeist nach der Geburt, erreichen also äußerst selten das Erwachsenenalter. Der berühmte Anthropologe HYRTL schildert das Vorkommen einer Meningocele bei einem seiner Studenten (HYRTL 1863).

Die plastischen Chirurgen versuchen heute, durch etappenweise Operationen – der Vorgang erstreckt sich über mehrere Jahre – diese Fehlbildung zu korrigieren. Bei einem Fall, den der Chirurg TESSIER aus Frankreich beim 7. Internationalen Kongreß für plastische und wiederherstellende Chirurgie 1979 in Rio de Janeiro vorstellte, war der operative Eingriff bei einem Mädchen im Alter von ca. 15 Jahren erfolgreich abgeschlossen (TESSIER 1979).

Aus dem 19. Jahrhundert ist der Schädel eines Individuums bekannt, welches, ähnlich wie der Mann aus Zellerndorf, das Erwachsenenalter erreicht hat. Dieser Schädel wird zur Zeit im Pathologisch-anatomischen Bundesmuseum in Wien aufbewahrt (Tafel 3 u. 4). Im Sektionsprotokoll des Pathologisch-anatomischen Institutes der Universität Wien, Nr. 47417/832 vom 1. 5. 1864, wird dieser Schädel wie folgt beschrieben: „Cranium cum apertura ad nasi radicem ex enkephalokele: in facie conspicitur intra late distantes orbitas apertura diametro transversa fere 1″ metiens, deorsum spectans, superne rudimentis ossium nasi et processus frontalis maxillae superioris, infra parte inferiore eorundem ossium, ad latera margine depressorum partium orbitalium ossis frontis cincta, qua canalis quasi terminatur osse frontis et depressa latiore lamina cribriformi constitutus. Labyrin-

tha ossis ethmoidei late distantia adeoque depressa, ut laminae eorundem orbitales cum ossibus lacrymalibus parietem inferiorem orbitae constituant. Partes aperturam cingentes hyperostoticae tuberosae, ostia canalium lacrymalium foramina magna rutunda infundibuliformia referunt. In basi cranii os sphenoideum ossi basilari quasi superim positum et adeo devians deprehenditur, ut alae pterygoideae cum eo angulum rectum forment, spatiumque a margine antico foraminis magni ad insertionem vomeris vix pillicem metiatur."

Anthropologischer Befund

Die Messungen am Calvarium von Zellerndorf (Naturhistorisches Museum Wien, Inv.-Nr. 8941) und am Cranium aus dem Pathologisch-anatomischen Bundesmuseum (M.Nr. 2939) erfolgten nach den von MOLLISON (1938) auf den neuesten Stand gebrachten Richtlinien von MARTIN (1928). Bei der Kategorienbildung aus den Maßzahlen haben sich die Verfasser an die Tabellen von HUG (1940) gehalten, wie er sie für die Schädel der frühmittelalterlichen Gräber aus dem solothurnischen Aargebiet in ihrer Stellung zur Reihengräberbevölkerung Mitteleuropas erstellt hat. Dem Ergebnis der anthropologischen Untersuchung ist eine Tabelle mit den wichtigsten Maßen und Indices der beiden Schädel angeschlossen (Tab. 1 u. 2).

a) Erhaltungszustand: Calvarium; Naturhist. Museum Wien, Inv.-Nr. 8941. Vollständig erhaltenes Calvarium, rechter erster Prämolar und zweiter Dauermolar erhalten.

Erhaltungszustand: Cranium aus dem Pathologisch-anatomischen Bundesmuseum, M.N. 2939. Vollständig erhaltenes Cranium; vom Gebiß ist der rechte obere Eckzahn, der rechte untere Eckzahn sowie die beiden Vormahlzähne vorhanden, links die beiden Vormahlzähne und der zweite Dauermolar.

b) Individualcharakteristik: Um sich eine Vorstellung vom Erscheinungsbild eines an dieser Mißbildung erkrankten Menschen zu machen, bringen die Verfasser in Tafel 5 eine Zeichnung eines ca. 15jährigen Mädchens nach einer Fotografie einer Patientin, die am 7. Internationalen Kongreß für plastische und wiederherstellende Chirurgie 1979 in Rio de Janeiro vorgestellt wurde (TESSIER 1979).

In der Ansicht von vorne zeigt eine solche Person ziemlich weit auseinanderliegende Lidspalten und einen starken Epikantus. Wie aus den Abbildungen zu ersehen ist, geht von der Stirn zur Nasenspitze in der Ansicht von vorne ein V-förmiger Hautwulst, bedingt durch die darunterliegende schildförmige Knochenfehlbildung.

Auch in der Profilansicht reicht dieser Hautwulst vom oberen Ansatz der Stirne bis zur Nasenspitze. Wie aus der Tafel 5 ersichtlich ist, fehlt durch diese Mißbildung die Nasenwurzel und eine bestimmte Profilierung der Nase. Die Nasenlöcher sind in der Ansicht von vorne kerzenflammenartig und schlitzförmig extrem stark nach außen gerichtet. Im Profil haben die Nasenflügel eine dreieckige, nach oben seitlich gerichtete Kerbe. Dadurch erscheinen die Nasenlöcher schlitzförmig nach oben gedreht.

Wie dieses Erscheinungsbild am Lebenden zustande kommt, zeigt der knöcherne Schädel. Hier ist zu sehen, daß von der Glabellagegend ausgehend zur Nasenspitze nicht wie üblich eine knöcherne Nase sondern ein annähernd dreieckiger Knochen ausgebildet ist. Die knöcherne Nasenwurzel ist nicht wie bei einem gesunden Menschen schmal und konkav ausgebildet sondern geht exzessiv in die Breite und zeigt nicht die geringste Einziehung. Die knöcherne Nasenöffnung ist vorhanden, jedoch von geringer Höhe aber bedeutender Breite. Ein Nasenseptum ist ausgebildet, die knöcherne Mißbildung ergibt sich, wie aus den Abbildungen ersichtlich wird dadurch, daß zwischen den Augenhöhlen eine mächtige Bruchpforte vorhanden ist.

Calvarium aus dem Naturhist. Museum Wien, Inv.-Nr. 8941 (Tafel 1 u. 2), Mann, ca. 40–50 Jahre alt:

Oberansicht: brachykran (Längen-Breiten-Index 80), breit, etwas eingezogen; eurymetop (Transversal-Frontoparietal-Index 70); Umriß sphenoid; breite, nicht profilierte Stirn, seitliche Begrenzung des Stirn- und Schläfenabschnittes gerade; Parietalhöcker nicht betont; Hinterhaupt kurz, nicht eingezogen.

Seitenansicht: orthokran (Längen-Ohrenhöhen-Index 62); zurückweichende, gerade Stirn; mäßig langer, gerader Scheitel, stark gewölbtes Hinterhaupt, hoch liegender Hinterhauptspol; Ober- und Unterschuppe stark gewinkelt; mittellanges, gerades Planum nuchale; hyperorthognath (Ganzprofilwinkel 94).

Vorderansicht: hohes, schmales Gesicht (Obergesichtsindex 61); Horizontalprofilierung schwach; schmales Untergesicht; extrem hohe und sehr schmale Augenhöhlen von quertrapezförmiger Gestalt, starke Schrägstellung nach außen.

Hinteransicht: tapeinokran (Breiten-Ohrhöhen-Index 76,5), Umriß kuppelförmig, nach unten schwach konvergierend; niedriger, flacher Scheitel; Parietalhöcker kaum betont.

Cranium aus dem Pathologisch-anatomischen Bundesmuseum, M.N. 2939 (Tafel 3 u. 4), Frau, 42 Jahre alt:

Oberansicht: brachykran (Längen-Breiten-Index 81); breit; nicht eingezogen; stenometop (Transversal-Frontoparietal-Index 65); Umriß rhomboid; mittelbreite, nicht profilierte Stirn, seitliche Begrenzung des Stirn- und Schläfenabschnittes gerade; Parietalhöcker gut betont; Hinterhaupt mittellang, nicht eingezogen.

Seitenansicht: hypsikran (Längen-Ohrhöhen-Index 65); zurückweichende, leicht gewellte Stirn; langer, mäßig gewölbter Scheitel; gut gewölbtes, ausladendes Hinterhaupt, hoch liegender Hinterhauptspol; Ober- und Unterschuppe gewinkelt; mäßig langes und mäßig gewölbtes Planum nuchale; orthognath (Ganzprofilwinkel 92).

Vorderansicht: sehr hohes und sehr schmalförmiges Gesicht (Gesichtsindex 104); horizontale Profilierung des Obergesichtes schwach; schmales Untergesicht; extrem hohe und sehr schmale Augenhöhlen von quertrapezförmiger Gestalt, nahezu keine Schrägstellung.

Hinteransicht: metriokran (Breiten-Ohrhöhen-Index 80); Umriß kuppelförmig; flacher, gewölbter Scheitel; Parietalhöcker nicht betont.

Personalstatus

Geschlecht und individuelles Lebensalter:

a) Cranium aus dem Pathologisch-anatomischen Bundesmuseum, M.N. 2939: Eine Geschlechtsdiagnose im anthropologischen Sinn ist für diesen Schädel nicht notwendig, da aus dem Sektionsprotokoll Nr. 47417/832 vom 1. 5. 1864 hervorgeht, daß es sich um eine 42jährige Frau handelt.

b) Calvarium aus den Naturhist. Museum Wien, Inv.-Nr. 8941: Wie in der Einleitung schon erwähnt, wurde dieser Karnerschädel im Inventarbuch mit der Diagnose Mann, 40–50 Jahre, versehen. Für diese Geschlechtsdiagnose hat man sich wahrscheinlich deshalb entschlossen, weil die Größe der Processus mastoidei eher im Variationsbereich des männlichen Geschlechtes liegen, die Glabella eher wulstförmig ausgebildet ist und der Oberrand der Orbita keineswegs scharf sondern rund, ja geradezu wulstförmig ausgeprägt erscheint. Möglicherweise waren auch für die Geschlechtsdiagnose die dickwandigen Schädelknochen ausschlaggebend. Auch der große, U-förmige Zahnbogen deutet auf das männliche Geschlecht hin. Der Versuch, eine Diskrimanzanalyse aus den Schädelmaßen größte Hirnschädellänge, größte Hirnschädelbreite, Basion-Bregma-Höhe, Jochbogenbreite, Obergesichtshöhe, Gesichtslänge, Maxilloalveolarbreite, Mastoidlänge nach Breul (1974) durchzuführen, gibt eine eindeutige Kennzahl für das männliche Geschlecht.

Für das individuelle Lebensalter können im gegenständlichen Fall nur die Schädelnähte und der Zahnbefund herangezogen werden. Folgt man dem Schema für die Altersbestimmung Erwachsener nach der Verknöcherung der Schädelnähte nach Vallois (1937), so zeigt sich, daß endokranial sämtliche Nähte nahezu vollständig synostosiert sind. Ektokranial sind noch geringfügige Spuren der Sagittalnaht im hinteren Drittel von S2 sichtbar. Ein solcher Zustand ist nach diesem Schema bei einem Lebensalter von 40–50 Jahren erreicht. Die Coronalnaht ist in diesem gesamten Bereich bereits stark obliteriert, ein Ereignis, das bei einem Lebensalter von ca. 45–54 Jahren eintritt. Die Lambdanaht zeigt sehr schwache Ansätze einer Verknöcherung; diese Ausprägung deutet darauf hin, daß dieser Mann das 6. Lebensjahrzehnt noch nicht erreicht hat.

Wie schon erwähnt, sind im rechten Oberkiefer nur der erste Prämolar und der zweite Dauermolar vorhanden. Besonders letzterer ist stark abgeschliffen. Die Frontzähne sind postmortal ausgefallen, während die Alveolen der Molaren und Prämolaren in der linken Oberkieferhälfte praktisch verknöchert sind.

Alle diese Indizien bestätigen nur die Diagnose „Mann, 40–50 Jahre“ des Inventarbuches.

Pathomorphologischer Befund

Schädel aus Zellerndorf (Tafel 6 u. 7)

Die pathologischen Veränderungen betreffen die zentralen Anteile des Vorderhauptes und der oberen Gesichtsregion. Bei erster grober Betrachtung des Schädels als Ganzes hat man den Eindruck eines völlig mißgebildeten Gesichtsske-

lettes. Beim Anblick eines normalen menschlichen Schädels dominieren die beiden Augenhöhlen mit dem sich dazwischen erhebenden Nasenrücken, der nach vorne und unten abfallend die obere Begrenzung der median gestellten vorderen Nasenöffnung, der Apertura piriformis, bildet, deren Gestalt als umgekehrt herzförmig oder als birnenförmig beschrieben wird. Das knöcherne Gesicht des Zellerndorfer-Schädels wirkt nun vor allem deshalb monströs, weil nicht 3, sondern 4 große Öffnungen in die Tiefe führen, von denen die Augenhöhlen zwar ebenfalls deformiert sind, aber doch so weit der Norm entsprechen, daß auch bei Betrachtung der Facies ossea für sich allein an der Tatsache eines menschlichen Schädels nicht zu zweifeln wäre. Dies ist leicht nachvollziehbar, wenn man im Bild Stirn und Augenhöhlenpartien abdeckt, sodaß nur mehr die zentrale Mittelgesichtsregion zur Ansicht bleibt: ohne die anderen, nicht oder kaum verbildeten Knochenstrukturen wären Diagnose und Einordnung als Schädel eines hochentwickelten *Homo sapiens* vielleicht nicht auf den ersten Blick möglich.

Die vierte in die Tiefe, also in die Schädelhöhle führende, unpaare und median liegende Öffnung in der Mittelgesichtsregion kann als der Hauptkrankheitsbefund bezeichnet werden. Bei Betrachtung von vorne unten kommt diese Öffnung als quer-ovales Foramen zur Ansicht, welches im größten Durchmesser eine Ausdehnung von ca. 37 mm besitzt. Die seitlichen Begrenzungen der Öffnung bilden ziemlich scharf konturierte, bogenförmige Knochenleisten. Vorne, im median-sagittalen Bereich, liegt der kleinste Öffnungsdurchmesser von knapp 10 mm – zwischen einer dünnen, nach unten spitz auslaufenden Knochenplatte und der oberen, eher unregelmäßig strukturierten Begrenzung der Apertura piriformis, also der äußeren Nasenöffnung, deren birnenförmige Gestalt sich hier kaum erkennen läßt. In der Seitenansicht hat man weniger den Eindruck eines Foramen, sondern eher eines knöchernen Kanales, der schräg nach oben hinten in die eigentliche Schädelhöhle führt und dessen Seitenwände erst mit den etwas nach hinten gestauchten medialen Orbitalanteilen beginnen.

Es kann hier bereits als gesichert angenommen werden, daß mit dem Zellerndorfer-Schädel der Fall eines Hirnbruches, und zwar einer vorderen Meningoenzephalozele vorliegt. Voraussetzung für eine exakte pathologisch-anatomische und patho-mechanische Einordnung muß jedenfalls die genaue Beschreibung der den Bruchkanal bildenden knöchernen Strukturen sowie von Art und Ausmaß ihrer Verbildung sein.

Die Stirnbeinschuppe geht ohne Unterbrechung in gerader Linie in die Nasenbeine über; im vorderen Bereich ist sie durch die noch sichtbare Sutura fontonasalis gut abgrenzbar, während zwischen den beiden Nasenbeinen keine Naht mehr sichtbar ist. Die sonst typische Einsenkung an der Nasenwurzel, also der Übergangsbereich vom Os frontale zu den Ossa nasalia fehlt völlig. Beide Nasenbeine stellen sich als eine schildförmige, etwa dreieckige Platte dar, deren Wurzel die annähernd querverlaufende Nahtverbindung mit dem Stirnbein bildet, während die Spitze nach vorne und unten gerichtet ist. Soweit eine Inspektion und Austastung auch im Inneren des Schädels möglich ist, ergibt sich kein Hinweis auf das Vorhandensein von Stirnhöhlen, die sonst als sehr variable, in der Regel durch

ein dünnes Septum voneinander getrennte Räume in der Pars nasalis des Stirnbeines ausgebildet sind. Die Crista frontalis an der Innenseite des Stirnbeines läßt sich hingegen gut erkennen.

Beim gesunden menschlichen Schädel liegt die vordere der drei Schädelgruben am höchsten. Beim Zellerndorfer-Schädel gilt dies nur für die seitlichen Orbitaldächer. Der mittlere Anteil der vorderen Schädelgrube zeigt sich hier als eine breite Knochenrinne, die bereits im Planum sphenoidale als sanfte Einsenkung beginnt und dann ziemlich gerade schräg nach unten führt und dort den Bruchkanal bis zu seinem äußeren Ende mitbildet. Das im Anschluß zum Keilbeinkörper liegende Siebbein ist mit seiner Lamina cribriformis nicht nur in die Breite deformiert, sondern auch stark in die Tiefe gedrückt, sodaß die Crista galli gut 2 cm tiefer liegt als beim normalen Schädel. Die cerebralen Flächen der Partes orbitales des Stirnbeines fallen gegen die Lamina cribriformis sanft ab und bilden so die Wände des knöchernen Bruchkanales bis zur seitlichen Umrahmung der äußeren Bruchpforte. Durch die nach unten sich stetig etwas verbreiternde Bruchrinne – bis zu einem queren Durchmesser von ca. 37 mm – ist der Aditus orbitae in der Ansicht von vorne annähernd symmetrisch deformiert und eingeengt. Die größte Orbitabreite beträgt daher beidseits nur 37 mm. Die Augenhöhlen, gewöhnlich als vierseitige pyramidale Gruben beschrieben, sind in ihren Proportionen völlig verändert.

Beim normalen Schädel liegt im vorderen Teil der medialen Wand der Augenhöhle die Fossa sacci lacrimalis, die in den knöchernen Canalis nasolacrimalis mündet. Dieser Teil der medialen Augenhöhlenwand ist beim Zellerndorfer-Schädel besonders stark verbildet.

Die knöcherne Orbita ist medial unten stark zurückgestaucht, sodaß sich beidseits und annähernd symmetrisch ein etwa dreieckiges, nach oben spitz zulaufendes Knochenfeld beschreiben läßt, dessen Begrenzung mit einem ziemlich scharfen Knochenwulst den medialen Rand der Orbita bildet. Eine Fossa sacci lacrimalis in gewöhnlicher Form, begrenzt durch die hintere Tränenleiste des Tränenbeines und eine vordere Tränenleiste des Oberkieferknochens, läßt sich jedenfalls nicht erkennen. Anstelle der typischen länglichen Fossa findet man eine breite, im Durchmesser etwa 8 mm runde, trichterförmige Grube, deren Rand im oberen Abschnitt von der hinteren Tränenleiste, im unteren von der vorderen Tränenleiste gebildet wird. Es ergibt sich also insgesamt das Bild eines Os lacrimale, das über den inneren Augenhöhlenrand zur Gesichtsfläche des Oberkieferbeines übergetreten ist und, wie bei manchen Säugetieren normalerweise, den Eingang des Tränenkanals weitgehend umfaßt. Dennoch finden sich die Nahtverbindungen des Os lacrimale in regelrechter Anordnung, nämlich nach oben mit dem Stirnbein, nach hinten und unten mit der Papierfläche des Siebbeines und des Augenfortsatzes des Oberkieferknochens sowie nach vorne mit dem Stirnfortsatz der Maxilla. Dieser Processus frontalis der Maxilla ist, wie auch das Tränenbein, abgeflacht, nach hinten gestaucht und bildet den inneren Anteil des oben genannten dreieckigen Knochenfeldes.

Ein knöcherner Nasenrücken, der nur einigermaßen der normalen Konfigura-

tion entsprechen würde, fehlt vollständig, sieht man von der bereits beschriebenen schildförmigen, aus den beiden Nasenbeinen gebildeten Knochenplatte ab, die eine gerade Verlängerung der Glabellargegend darstellt. Die Stirnfortsätze der Maxillae treten bei diesem Schädel also in keine Verbindung mit den nach oben dislozierten Nasenbeinen, sondern schließen gegen die Mediane eine längliche, über 20 mm lange, schmale Knochenfläche ein, die auch als äußerer Anteil der Bruchrinne, distal an die Crista galli anschließend, bezeichnet werden kann. Bei dieser länglichen, bis 8 mm breiten Knochenfläche zwischen den Processus frontales dürfte es sich um die mediane Platte des Siebbeines handeln, welche gewöhnlich den oberen Teil der Nasenscheidewand bildet und mit dem oberen Rand in die Schädelhöhle als Crista galli eindringt. Der vordere senkrecht stehende Rand des Hahnenkammes besitzt meist eine Furche und legt sich beidseits mit einem kurzen Processus alaris an das Stirnbein an, bildet dabei das Foramen caecum, in welchem sich, ebenfalls beim normalen Schädel, nur ein Durafortsatz befindet. Der mediane Teil der knöchernen Bruchrinne des Zellerndorfer-Schädels wird also praktisch vollständig vom Siebbein gebildet, im Inneren des Schädels von der verbreiterten Lamina cribrosa und der Crista galli, nach außen hin von der Lamina mediana, letztere wurden zweifellos von oben durch den Druck des Bruchinhaltes abgeplattet und flächenhaft deformiert. Die obere Umfassung der Apertura piriformis wird nicht von den Nasenbeinen, sondern vom vorderen Anteil und der Spitze der Lamina mediana, seitlich angrenzend dann, wie auch beim normalen Schädel, von den Processus frontales der Maxilla gebildet. Diese Fortsätze zeigen sich am freien Rand beträchtlich wulstartig hyperostotisch verdickt.

Ein weiterer Befund läßt sich in der Stirnmitte erheben. Es befindet sich dort ein fast rundliches Knochenareal in der äußeren Knochentafel, das längs 30 mm, quer etwa 27 mm mißt. Dieses ovale Knochenfeld ist gegen die Umgebung durch eine ganz zarte und flache Einsenkung abgegrenzt und daher besonders bei seitlicher Beleuchtung erst gut sichtbar. Das Zentrum dieses Knochenfeldes ist durch eine unregelmäßige und leicht höckrige Oberflächenbeschaffenheit der äußeren Knochentafel ausgezeichnet, z. T. hat man auch den Eindruck eines radiären, furchigen, vielleicht sogar eburnierten Knochen. An der entsprechenden Stelle an der Innenseite des Stirnbeines zeigt sich kein auffälliger Befund.

Schädel aus dem Pathologisch-anatomischen Bundesmuseum (Tafel 8 u. 9)

Dieser Schädel einer 42jährigen Frau aus dem 19. Jahrhundert zeigt ganz ähnliche Veränderungen in der Mittelgesichtsregion. Er wirkt zwar weniger monströs, wenngleich eine ziemlich große, 4. Öffnung in der Facies ossea nicht übersehbar ist. Diese, ebenfalls eine Hirnbruchpforte darstellende Öffnung, liegt unterhalb der Glabella und führt in das Innere der Schädelhöhle im Bereich der vorderen Schädelgrube. Das Foramen zeigt einen größten queren Durchmesser von 25 mm und einen größten Längsdurchmesser von etwa 20 mm. Von den normalerweise vorhandenen 3 Öffnungen des knöchernen Gesichtes ist die Aper-

tura piriformis, also der Eingang in die Nasenhöhle, kaum von der Norm abweichend, während der Aditus orbitae beidseits etwa symmetrisch deformiert ist, die Augenhöhlen sind von medial her verschmälert, die größte Breite des Aditus orbitae beträgt links und rechts etwa 33 mm, die größte Orbitahöhe auf beiden Seiten ca. 45 mm.

Zweifellos liegt auch bei dem Schädel der Frau aus dem vorigen Jahrhundert ein Zustand nach vorderem Hirnbruch vor.

Die Verbildung, nicht nur der Facies ossea am Schädel, sondern auch am lebenden Menschen, war jedoch bei der 42jährigen Frau zweifellos geringer ausgeprägt. Abgesehen von der Tatsache, daß die Bruchöffnung im Schädelskelett deutlich kleiner ist, sind auch wesentliche Unterschiede in der knöchernen Bildung und Umrahmung dieses Defektes aufzuzeigen. Das Stirnbein ist weniger deformiert, die Glabella geht nicht geradlinig und nahezu eben in die schildförmig konfigurierten Nasenbeine über, sondern es zeigt sich der Überaugenbrauenbogen etwa normal geformt, im Bereich der Nahtverbindung zwischen Glabella und den Nasenbeinen ist eine leichte Einsenkung vorhanden, deren Tiefe jedoch keineswegs das normale Ausmaß an einem menschlichen Schädel erreicht. Die Innenfläche des Stirnbeines im Übergangsbereich zu den Nasenbeinen ist deutlicher modelliert, also ebenfalls weniger von der Norm abweichend als dies bei dem Zellerndorfer-Schädel der Fall ist. Die Stirnhöhlen sind nicht ausgebildet.

Bei Betrachtung des durch einen horizontalen Sägeschnitt eröffneten Schädels erkennt man eine nach vorne ziemlich steil abfallende Bruchrinne, die unmittelbar vor der querlaufenden Furche des Sulcus fasciculi optici beginnt, eben mit einer ziemlich steilen Absenkung der Keilbeinfläche, des Planum sphenoidale. Die Bruchrinne wird dann beidseits von den medialen, ebenfalls abgesenkten Teilen der Augenhöhlendächer begrenzt, der Boden wird von der verbreiterten Lamina cribrosa des Siebbeines gebildet (Tafel. 8). Gegen Ende der Bruchrinne in der vorderen Schädelgrube liegt die Crista galli, welche durch abgerundete hyperostotische Zacken deutlich deformiert ist. Die obere Umrandung der knöchernen Bruchpforte wird von Rudimenten der synostosierten Nasenbeine, die lateralen Ränder vom Os frontale und den Stirnfortsätzen der Maxilla gebildet. Die Region des Tränenkanales ist ebenfalls von der Norm stark abweichend, die Tränengrube ist als trichterförmige, breite Öffnung sichtbar und das gewöhnliche Knochenrelief mit vorderer und hinterer Tränenleiste läßt sich kaum differenzieren. Oberhalb des trichterförmig nach unten abgehenden Tränenkanales befindet sich ein Knochenfeld, das nach außen durch den knöchernen Aditus orbitae, nach oben und innen durch die eigentliche knöcherne Bruchpforte begrenzt ist und nach vorne in den völlig deformierten Nasenrücken übergeht. In diesem Bereich ist der Knochen besonders reichlich durch Hyperostosen knotig und in unregelmäßigen Leisten verdickt.

Im Gegensatz zum Zellerndorfer-Schädel führte der Bruch offenbar auch zu einer queren, weit klaffenden Spaltung beider Nasenbeine. Im Anschluß an die Crista galli läßt sich eine Fortsetzung der Bruchrinne über eine Länge von etwa 17 mm feststellen, woselbst der Knochen wieder stark verbildet und höckerig

deformiert ist. Dieser knöcherne Bereich dürfte ebenfalls den oberen Anteilen der Lamina mediana des Siebbeines entsprechen, die sich gewöhnlich nach vorne und abwärts an den Hahnenkamm anschließt, üblicherweise ist dieser Bereich durch eine Einsenkung abgeteilt, nämlich dem Foramen caecum. An das untere Ende dieser, man könnte sagen abgeflachten Lamina mediana des Siebbeines schließt sich nun bei diesem Schädel beidseits je ein ca. 14 mm langes Nasenbeinstück an, gewissermaßen als komplementäre Ergänzung zu jenen Rudimenten, die in kaudaler Fortsetzung des Processus nasalis des Stirnbeines bereits beschrieben wurden. Dadurch ist die Apertura piriformis wie üblich unten und seitlich von der Maxilla, in der oberen Begrenzung jedoch von den Nasenbeinen gebildet.

Diskussion

In beiden Fällen liegt eine Mißbildung als Folge von Verschlußstörungen im Bereich des Schädels vor, man könnte auch von partiellen Spalten des Gesichtes sprechen, die sich zweifellos als sogenannte Enzephalozelen, also Hirnbrüche, manifestierten.

Beim Zellerndorfer-Schädel mit der vergleichsweise großen vorderen Bruchpforte ist wohl am ehesten von einer fronto-ethmoidalen Enzephalozele auszugehen, wenn man die Hernie nach dem Verlauf des Bruchkanales einordnet und sich dabei an den durch die Spaltbildung betroffenen Schädelknochen bzw. deren Nahtverbindungen orientiert. Die pathologisch-anatomische Befundaufnahme läßt vermuten, daß sich die Spaltbildung zwischen dem Stirnbein samt Nasenbeinen cranial und dem Siebbein caudal entwickelte. Als teratogenetischer Lokalisationspunkt würde sich das Foramen caecum anbieten, das zwar manchmal zur Gänze vom Stirnbein übernommen, in der Regel jedoch von der Crista frontalis des Stirnbeines und den Processus alares des Siebbeines umschlossen wird. Von diesem Punkt könnte also durchaus eine Spaltbildung zwischen Stirn- und Siebbein ausgegangen sein, was zudem auch mit der symmetrisch um die Mediane gelegenen Bruchpforte im Einklang stünde. Mit der Ausbildung eines Bruchkanales von diesem vordersten Punkt der Schädelbasis war eine Depression des Planum sphenoidale und vor allem des Siebbeines verbunden, was zur Bildung der nach vorne unten laufenden Bruchrinne mit tiefliegender Crista galli und ebenfalls abgesenkter Lamina mediana führte. Für die Ausbildung von Stirnhöhlen und der üblicherweise deutlich eingezogenen knöchernen Nasenwurzel konnte bei einem derartigen Bruchkanal kein Raum bleiben, sodaß Stirn- und Nasenbeine zu einer bei seitlicher Ansicht geradlinigen, sowohl innen wie außen ebenen schildförmigen Knochenplatte geformt wurden. Der Bruch scheint sich beim Zellerndorfer-Schädel im wesentlichen im Verlauf von Nahtverbindungen manifestiert zu haben, entlang der Nähte zwischen dem Stirnbein und den Nasenbeinen von oben und dem Siebbein von unten.

Im Gegensatz dazu war beim Schädel der 42jährigen Frau die Mißbildung auch mit einer Knochenspaltung verbunden, nämlich beider Nasenbeine, deren obere Hälften sich mit dem Stirnbein verschmolzen zeigen, während die distalen

Stücke den äußeren Teil der Bruchrinne – wohl in Fortsetzung der auch hier abgesenkten und verbreiterten Lamina mediana – darstellen. Der Bruchkanal verläuft bei diesem Schädel also ebenfalls zwischen Stirn- und Siebbein, ein kurzes Stück zwischen Nasenbeinen und Lamina mediana, dann aber durch beide Nasenbeine, wodurch die proximalen Rudimente das Dach, die distalen die Basis des Bruchkanales mitbilden.

Zephalozelen der rostralen Basis, wie hier an zwei Fällen beschrieben, sind vergleichsweise selten wenn man bedenkt, daß unter 93 Fällen 68 am Hinterhaupt, 16 an der Stirn und 9 an der Basis gefunden wurden (zitiert nach ERNST 1909). VYHNANEK & al. (1972) beschreiben den Schädel eines 9 bis 10jährigen Kindes aus dem 9. Jahrhundert mit Meningoencephalocele sincipitalis.

Die frontobasalen Formen sind meist an der Grenze von Stirnbein und Nasenwurzel lokalisiert, was vielleicht aus der Tatsache erklärlich ist, daß sich der Schädel von vorne nach hinten und von den Seiten- nach der Mittellinie schließt. Damit wäre auch die mediane Prädisposition verständlich (ERNST 1909). Während bei den dorsalen Spalten eine Schlußstörung des Nervensystems und des Knochenskelettes vorliegt – im Hinblick auf eine enge Verbindung des Neuralrohres und des knöchernen Hüllrohres – ist bei den rostroventralen Gesichtsspalten fast nur das Knochenskelett betroffen, meist als Störung eben der frontobasalen Schädelbildung bzw. Ossifikation. Das Nervensystem ist also bei den frontobasalen Hirnbrüchen fast nicht oder gar nicht beteiligt. Dies findet man vielfach bestätigt, wie etwa von LEPENNETIER & VOISIN (1941), die bei fronto-sphenoidalen Zephalozelen als deren Ursache eine Schädelverbildung primär ohne Beteiligung des Gehirns betonen. Die vorderen Hirnbrüche können auch mit dem Neuroporus in Verbindung gebracht werden, wenn man die formale Genese dieser Zephalozelen durch eine zu späte Loslösung des Gehirns vom Ektoderm an der Stelle des vorderen Neuroporus erklärt, wodurch eine fehlerhafte Anlage des Mesoderms der Schädelkapsel resultiert (STERNBERG 1929). Was nun die kausale Genese betrifft, sei etwa MUSSGNUG (1931) zitiert, der durch Einwirkung einer äußeren Kraft in frühembryonaler Zeit eine Verschiebung von Anlageteilen und Kontinuitätsabbau an der Stelle der Bruchpforte in Erwägung zieht, was zur Interponierung von Gehirnanlage mit folgender Vergrößerung als Enzephalozele und Mißbildungen des Viszeralskeletts führe. Neben exogenen teratogenen Einflüssen sei schließlich noch auf zahlreiche Beobachtungen über eine familiäre Häufung von Spaltbildungen, mit unterschiedlicher Lokalisation und Schwere, allerdings vor allem dorsaler Schlußstörungen, hingewiesen. POLMAN (1950) führte populationsgenetische Untersuchungen über die Ursachen von Totgeburten durch; er fand eine familiäre Häufung verschiedener Formen von Schlußstörungen, wie Anenzephalie, Hydrozephalie, Spina bifida wie auch Enzephalozelen und nahm einen autosomal monomer rezessiven Erbgang an.

Es ist auch an die Möglichkeit zu denken, daß in beiden Fällen die Enzephalozele noch mit anderen Mißbildungen in Form eines Syndroms verbunden war. Das Gruber-Syndrom – Dysenzephalia splanchnozystica – scheidet wohl aus, da solche Kinder im Hinblick auf schwere Veränderungen auch innerer Organe, wenn

		Zellerndorf Inv.-Nr. 8941	Pathol.-anatom. Museum Inv.-Nr. 2939
1 gr. Hirnschädellänge	g-op	180	181
2 Glabella-Inion-Länge	g-i	177	176
3 Glabella-Lambda-Länge	g-l	165	178
5 Schädelbasislänge	n-ba	113	100
8 gr. Hirnschädelbreite	eu-eu	145	147
9 kl. Stirnbreite	ft-ft	102	96
10 gr. Stirnbreite	co-co	118	110
11 Biauricularbreite	au-au	126	129
12 gr. Hinterhauptsbreite	ast-ast	109	116
13(1) gr. Mastoidalbreite	ms-ms	113	100
17 Basion-Bregma-Höhe	ba-b	131	129
20 Ohr-Bregma-Höhe	po-b	111	118
7 Länge d. For. magnum		40	34
16 Breite d. For. magnum		38	29
23 Schädelumfang		522	511
24 Transversalbogen	po-po	315	337
25 Mediansagittalbogen	n-o	332	360
26 Frontalbogen	n-b	114	121
27 Parietalbogen	b-l	116	126
28 Occipitalbogen	l-o	100	113
28(1) Oberschuppenbogen	l-i	59	65
29 Frontalsehne	n-b	105	109
30 Parietalsehne	b-l	107	114
31 Occipitalsehne	l-o	85	92
31(1) Oberschuppensehne	l-i	55	60
31(2) Unterschuppensehne	i-o	42	47
40 Gesichtslänge	pr-ba	82	86
42 untere Gesichtslänge	gn-ba	–	104
43 Obergesichtsbreite	fmt-fmt	113	99
44 Biorbitalbreite	ek-ek	108	89
50 Interorbitalbreite	mf-mf	–	29?
45 Jochbogenbreite	zy-zy	136	127
46 Mittelgesichtsbreite	zm-zm	101	84
47 Gesichtshöhe	n-gn	–	132
48 Obergesichtshöhe	n-pr	83	87
51 Orbitalbreite	mf-ek	37	33
52 Orbitalhöhe		43	45
55 Nasenhöhe	n-ns	68?	75
54 Nasenbreite		28	22
60 Maxilloalveolarlänge	pr-slv	51	50
61 Maxilloalveolarbreite	ekm-ekm	62	60
62 Gaumenlänge		44	47
63 Gaumenbreite		40	38
65 Kondylenbreite d. Unterk.	kdl-kdl	–	102
66 Winkelbreite d. Unterk.	go-go	–	88
69 Kinnhöhe	id-gn	–	29
70 Asthöhe d. Unterkiefer		–	71
71 Astbreite d. Unterkiefer		–	31
Längen-Breiten-I.	8:1	80,6	81,2
Längen-Höhen-I.	17:1	72,8	71,3

		Zellerndorf Inv.-Nr. 8941	Pathol.-anatom. Museum Inv.-Nr. 2939
Längen-Ohrhöhen-I.	20:1	61,7	65,2
Breiten-Höhen-I.	17:8	90,3	87,8
Breiten-Ohrhöhen-I.	20:8	76,6	80,3
Transversal-Frontal-I.	9:10	86,4	87,3
Transversal-Frontoparietal-I.	9:8	70,3	65,3
Transversal-Wölbungs-I.	11:24	40,0	38,3
Gesamtwölbungs-I.	5:25	34,0	27,8
Sagittaler Frontoparietal-I.	27:26	101,8	104,1
Frontalwölbungs-I.	29:26	92,1	90,8
Parietalwölbungs-I.	30:27	92,2	90,5
Occipitalwölbungs-I.	31:28	85,0	81,4
Oberschuppenwölbungs-I.	31(1):28(1)	93,2	92,3
Gesichts-I.	47:45	–	103,9
Obergesichts-I.	48:45	61,0	68,5
Interorbital-I.	50:44	–	32,6
Orbital-I.	52:51	116,2	136,4
Nasal-I.	54:55	41,2	29,3
Maxilloalveolar-I.	61:60	121,6	120,0
Gaumen-I.	63:62	90,9	80,9
Breiten-I. d. Unterkiefers	66:65	–	86,3
I. d. Unterkieferastes	71:70	–	43,7
Transversal-Craniofacial-I.	45:8	93,8	86,4
Frontobiorbital-I.	9:44	94,4	107,9
Jugofrontal-I.	9:45	75,0	75,6
Jugomandibular-I.	66:45	–	69,3
32(1a) Stirnneigungswinkel	(n-b/OAE)	40°	41°
33(1) Oberschuppenwinkel	(l-i/OAE)	108°	104°
33(2) Unterschuppenwinkel	(o-i/OAE)	145°	163°
72 Ganzprofilwinkel	(n-pr/OAE)	94°	92°
73 Nasaler Profilwinkel	(n-ns/OAE)	93°	93°
74 Alveol. Profilwinkel	(ns-pr/OAE)	85°	84°
37(2) Schädelbasiswinkel	(n-ba/OAE)	55°	56°
38 Schädelkapazität		1417	1473

überhaupt, nur kurze Zeit überleben. Bei der Marie-Lérischen-Erkrankung – Trophopathia myelodysplastica –, einer chronischen Polyarthritis mit trophoneurotischen Knochen- und Weichteilverstümmelungen, ist auch mit Meningozelen, allerdings vorwiegend im Bereich der Wirbelsäule, zu rechnen. Das Reese-Syndrom, eine angeborene enzephalophthalmische Dysplasie, ist durch eine Mißbildung der Augen gekennzeichnet, auch Enzephalozelen kommen vor, jedoch zumeist in Verbindung mit schweren Veränderungen des Gehirns, wie auch der inneren Organe und des Skelettsystems. Die Tatsache, daß beide Individuen der vorliegenden Untersuchung ein mittleres Lebensalter erreichten, spricht insgesamt gegen ein echtes Mißbildungssyndrom, auch wenn man bedenkt, daß für solche Fälle wohl kaum wirksame therapeutische Möglichkeiten bestanden.

Zudem wurde die Leiche der 42jährigen Frau im Jahre 1864 obduziert; Befunde, die auf weitere Mißbildungen hinweisen, liegen nicht vor. Es scheint die

Annahme gerechtfertigt, daß es sich um isolierte Spaltbildungen im frontobasalen Bereich des Schädels handelt. Es sind gerade diese rostralen Zephalozelen, die vielfach keine oder fast keine Ausfälle bzw. Symptome von seiten des Zentralnervensystems bewirken, daher aber mit einer reduzierten Lebenserwartung nicht verbunden sein müssen. Eine nosologisch bedeutsame Beteiligung des Gehirns geht oft mit erhöhtem Druck in der Schädelhöhle einher, was – wenn dieser Zustand längere Zeit besteht – am Schädeldach untrügliche Zeichen hinterläßt, die sog. Impressiones digitatae (fingerförmige Eindrücke) und auch Knochenusuren. Derartige Hinweise für einen chronisch erhöhten Hirndruck lassen sich an beiden Schädeln nicht erkennen. Grundsätzlich ist auch eine traumatische Entstehung von Enzephalozelen möglich, eine Genese, die in Anbetracht von Form und Lokalisation der Bruchkanäle und Bruchpforten hier aber nicht ernstlich zu erwägen ist; schon deshalb nicht, weil als Determinationsphase im weitesten Sinn nur die Zeit der intrauterinen Entwicklung in Betracht kommt. Beide Individuen können an einer Infektion des Schädelinneren gestorben sein, Enzephalozelen, aber auch schon Meningozelen, stellen Eintrittspforten für pathogene Erreger dar. Die Todesursache kann ebenso eine ganz andere, lediglich durch Spekulationen zugängliche gewesen sein.

Der Zellerndorfer-Schädel besitzt noch eine Besonderheit, nämlich das länglich-ovale, eine eher unregelmäßige Oberflächenstruktur aufweisende Knochenfeld vorne in der Stirnmitte. Es scheint sich dabei um einen Restzustand nach Periostitis und Ostitis zu handeln, also eine pathologisch-anatomische Veränderung, wie sie häufig im Rahmen der Knochenlues besonders am Schädeldach auftritt, und vor kurzem ebenfalls an einem Karnerschädel aus Niederösterreich, allerdings in Verbindung mit schwerster Destruktion der Calvaria beschrieben wurde (BAUER & al. 1983). Es ist unwahrscheinlich, daß die Lues eine kausale Bedeutung für die Ausbildung der Zephalozele hatte. Aber es wäre denkbar, daß diese chronisch entzündliche Erkrankung am Schädel eine Meningitis herbeigeführt bzw. deren Ausbreitung begünstigt hat.

Schlußbemerkung

Schließlich sei auch in diesem Fall auf die Wichtigkeit einer interdisziplinären Zusammenarbeit von Anthropologie und Gerichtsmedizin hingewiesen. Der Erstbefund, betreffend den Zellerndorfer-Schädel spricht nämlich von einem sog. Zyklopenauge, einer Verschmelzung beider Augenanlagen, was aber keinesfalls zutrifft. Gerade die Augenhöhlen sind nur wenig verbildet. Auch führt die „Apertura“ keinesfalls direkt in die Augenhöhle hinein, sondern eben in die eigentliche Schädelhöhle als Pforte eines vorderen Hirnbruches.

Literatur

BAUER, G., SZILVÁSSY, J. & KRITSCHER, H. (1983): Ein mittelalterlicher Karnerschädel und eine linke Tibia aus Falkenstein, Niederösterreich, mit Syphilis. – Ann. Naturhist. Mus. Wien, **85**/A: 59–72.

BREUL, D. (1974): Methoden der Geschlechts-, Körperlängen- und Lebensaltersbestimmung von Skelettfunden. – Lübeck.

ERNST, B. (1909): Mißbildungen des Nervensystems. – In: SCHWALBE: Morphologie der Mißbildungen III/2. – Jena.

HUG, E. (1940): Die Schädel der frühmittelalterlichen Gräber aus dem solothurnischen Aargebiet in ihrer Stellung zur Reihengräberbevölkerung Mitteleuropas. – Z. Morph. Anthrop., **38:** 359–528.

HYRTL, J. (1863): Lehrbuch der Anatomie des Menschen mit Rücksicht auf physiologische Begründung und praktische Anwendung – 8. Aufl. – Wien.

LEPENNETIER, F. & VOISIN, J. (1941): Un cas d'encéphalocéle orbitaire (Forme frontosphénoidale). – J. de Radiol., **34:** 158ff.

MARTIN, R. (1928): Lehrbuch der Anthropologie. – 2. Aufl., Band 1, 2, 3. – Jena.

MOLLISON, Th. (1938): Spezielle Methoden anthropologischer Messung. – In: Abderhaldens Handbuch biologischer Arbeitsmethoden, Abt. VII, T2: 523–682.

MUSSGNUG, H. (1931): Über Mißbildung des Schädels bei Encephalocele naso-orbitalis. – Frankf. Z. Path., **42:** 238ff.

POLMAN, A. (1950): Anencephaly, spina bifida und hydrocephaly. – Genetica, **25:** 29ff.

STERNBERG, H. (1929): Zur formalen Genese der vorderen Hirnbrüche (Encephalomeningocele anterior). – Wien. Med. Wschr., **1.**

SZILVÁSSY, J., unter Mitarb. von G. KENNTNER (1978): Anthropologie. Entwicklung des Menschen. Rassen des Menschen. – Führer durch die Anthropologische Schausammlung. – Veröff. Naturhist. Mus. Wien, NF **16:** 150 S.

TESSIER, P. (1979): A) Craniofacial. Present Status and future Prospects of Cranio-facial Surgery (C.F.S.). – Trans. Seventh Intern. Congress of Plastic and Reconstructive Surgery, Rio de Janeiro, Mai 20–25, 1979: 19 S. – Sao Paulo, Brasil (Sociedade Brasileira de Cirurgia Plástica).

VALLOIS, H. V. (1937): La duree de la vie chez l' homme fossile. – L' Anthrop., **47:** 499–532.

VYHNÁNEK, L., JELÍNEK, J. & STLOUKAL, M. (1972): Meningoencephalocele syncipitalis aus dem 9. Jahrhundert. – Anthropologie, **10**/1: 63–65.

Tafelerklärungen

Tafel 1

Schädel mit Hirnbruch aus dem Karner von Zellerndorf, Niederösterreich. – Naturhistor. Museum Wien, Anthropolog. Abt., Inv.-Nr. 8941.

Tafel 2

Schädel mit Hirnbruch aus dem Karner von Zellerndorf, Niederösterreich. – Naturhistor. Museum Wien, Anthropolog. Abt., Inv.-Nr. 8941.

Tafel 3

Schädel mit Hirnbruch aus dem Pathologisch-anatomischen Bundesmuseum Wien, Nr. 2939.

Tafel 4

Schädel mit Hirnbruch aus dem Pathologisch-anatomischen Bundesmuseum Wien, Nr. 2939.

Tafel 5

Hirnbruch bei einem heute lebenden 15jährigen Mädchen, vor einer plastischen Operation.

Tafel 6

Detailaufnahme des Hirnbruches beim Zellerndorfer Schädel. – Naturhistor. Museum Wien, Anthropolog. Abt., Inv.-Nr. 8941.

Tafel 7

Detailaufnahme des Hirnbruches beim Zellerndorfer Schädel. – Naturhistor. Museum Wien, Anthropolog. Abt., Inv.-Nr. 8941.

Tafel 8

Detailaufnahme des Hirnbruches beim Schädel aus dem Pathologisch-anatomischen Bundesmuseum Wien, Nr. 2939.

Tafel 9

Detailaufnahme des Hirnbruches beim Schädel aus dem Pathologisch-anatomischen Bundesmuseum Wien, Nr. 2939.

Hernia cerebri anterior.
Hernia cerebri anterior.

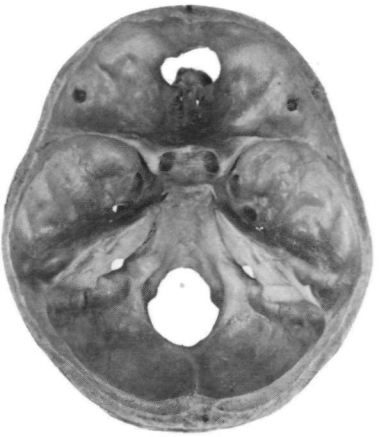

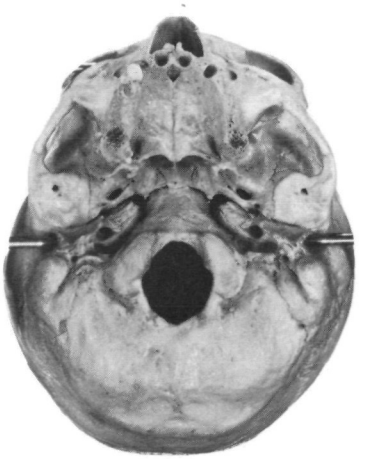

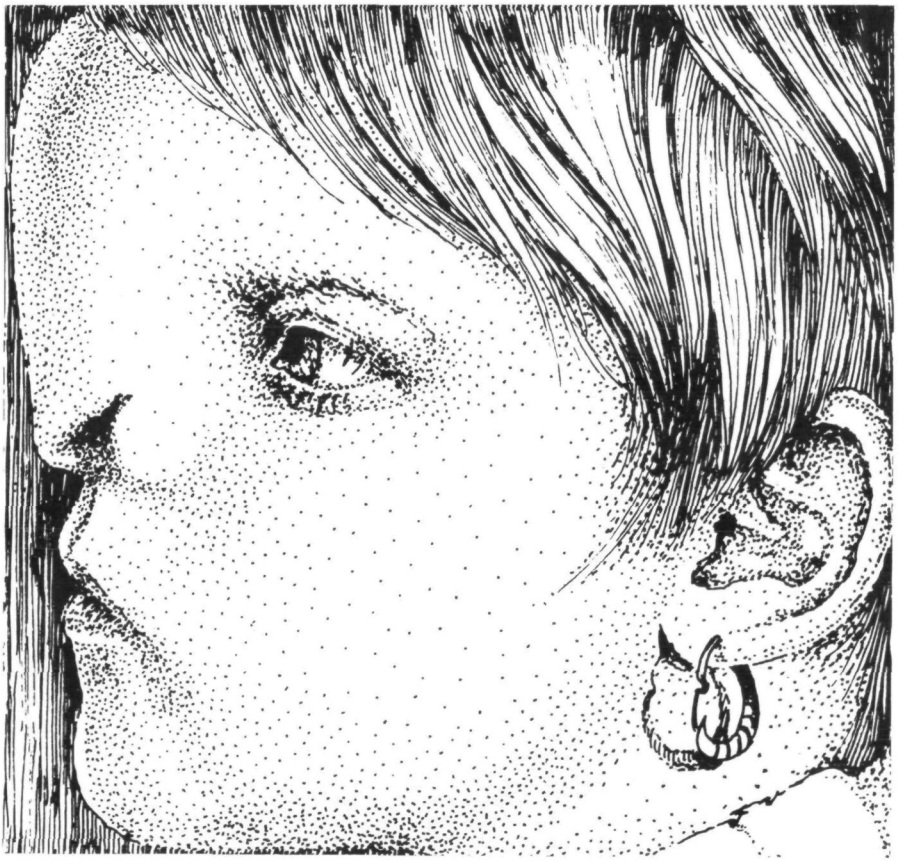

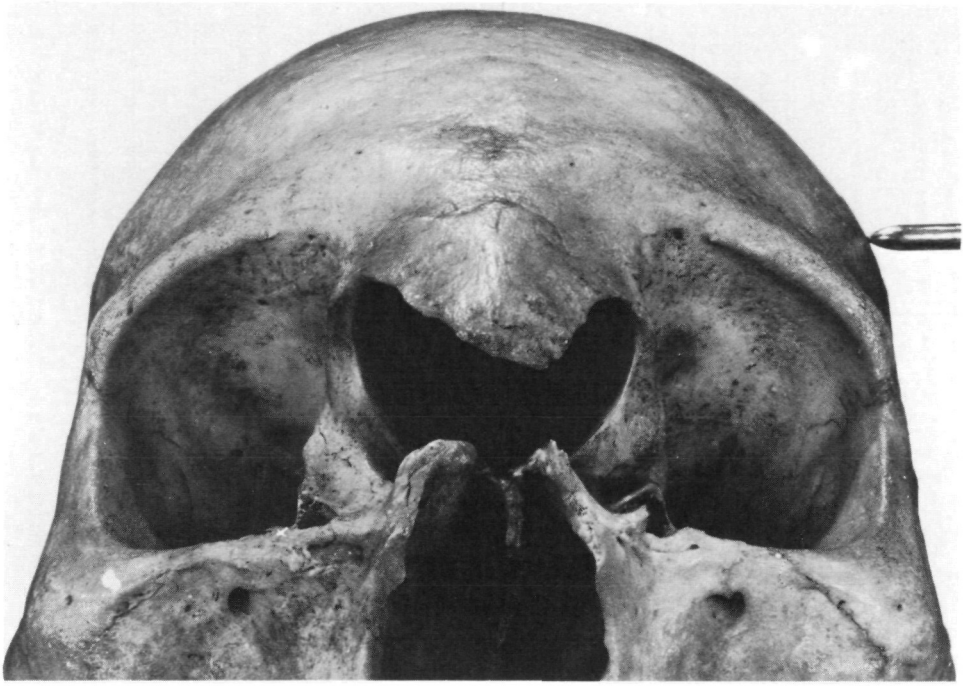

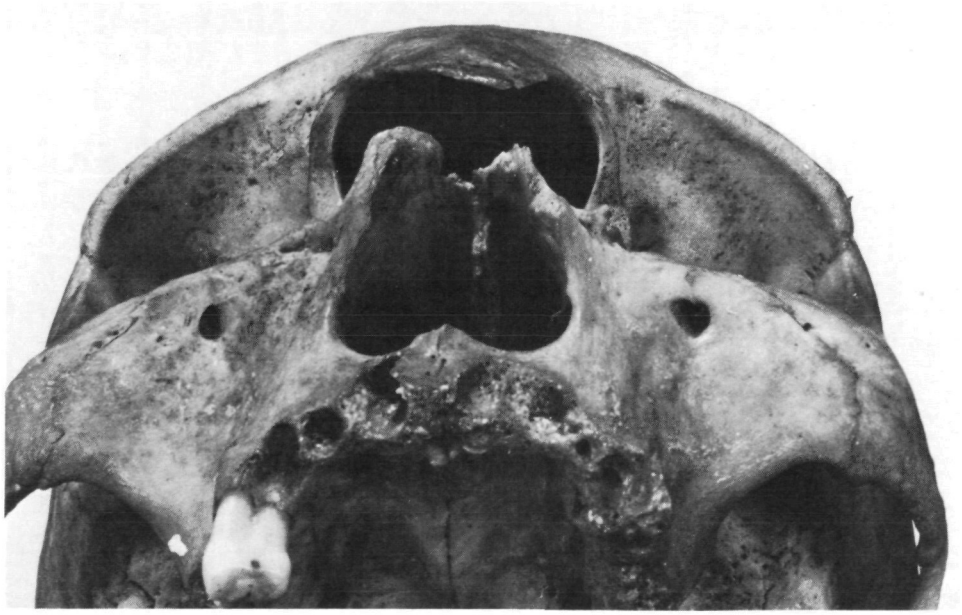

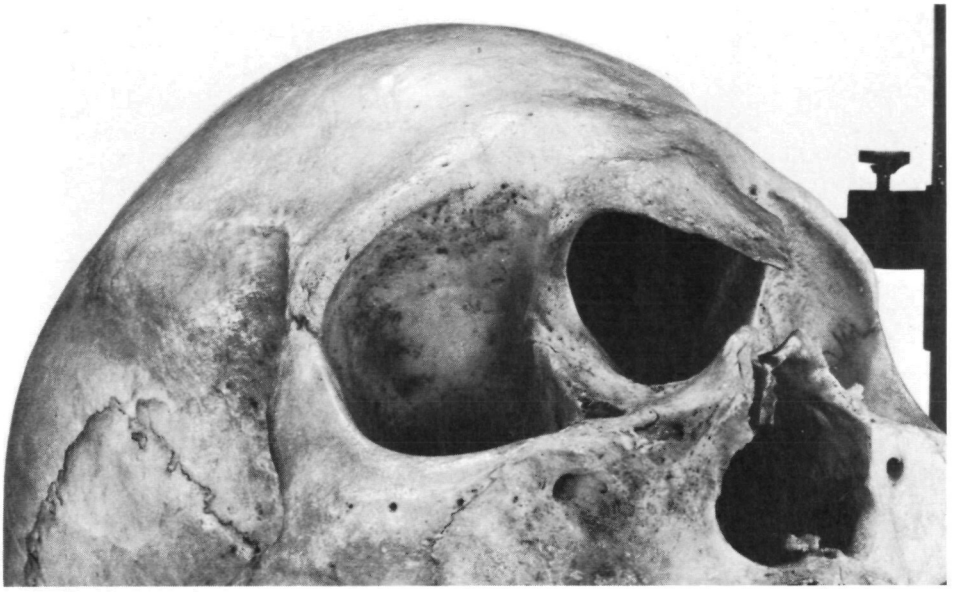

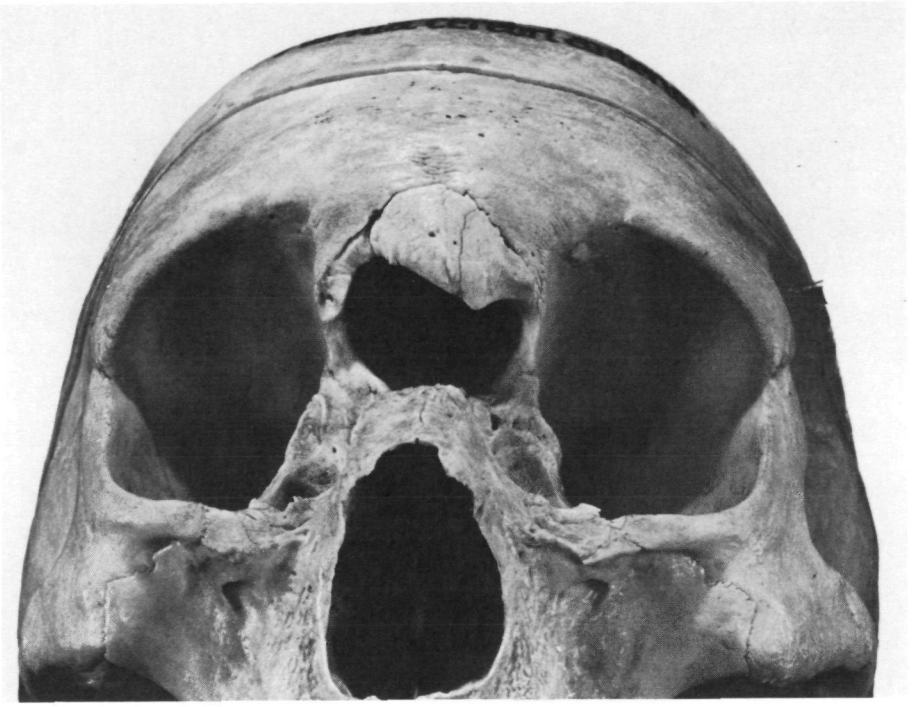

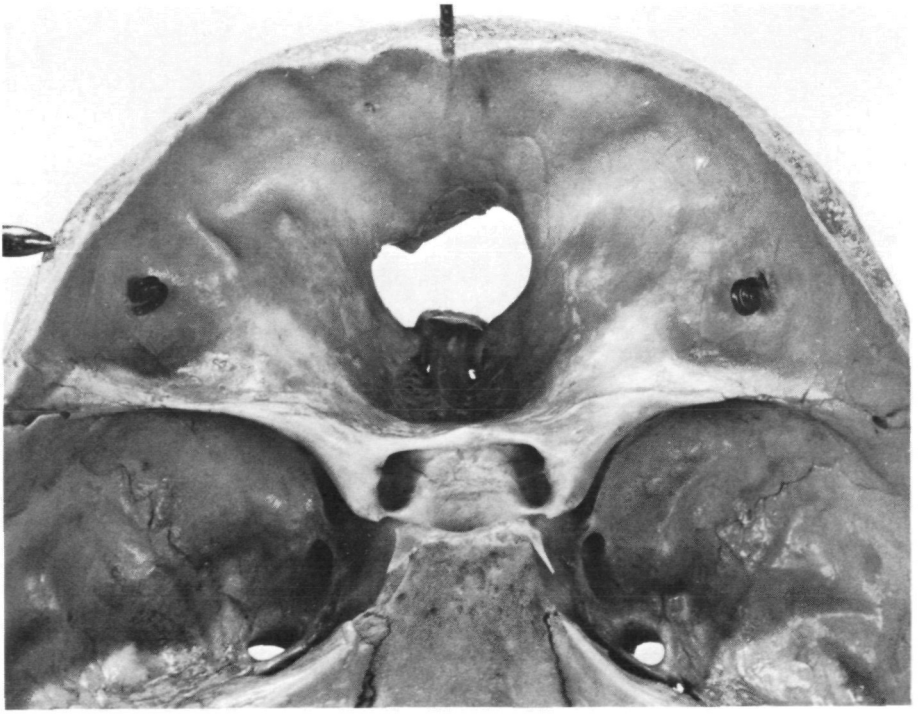

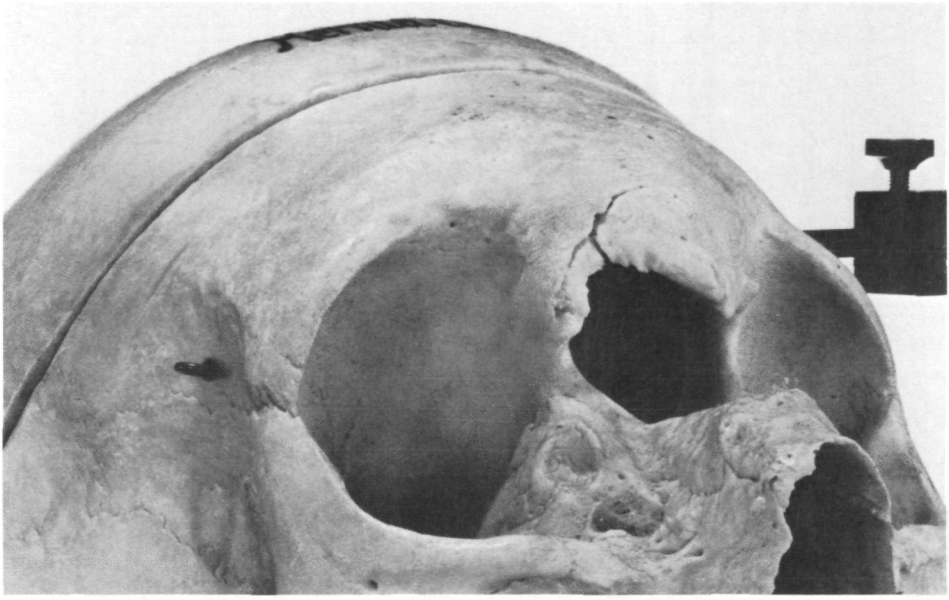

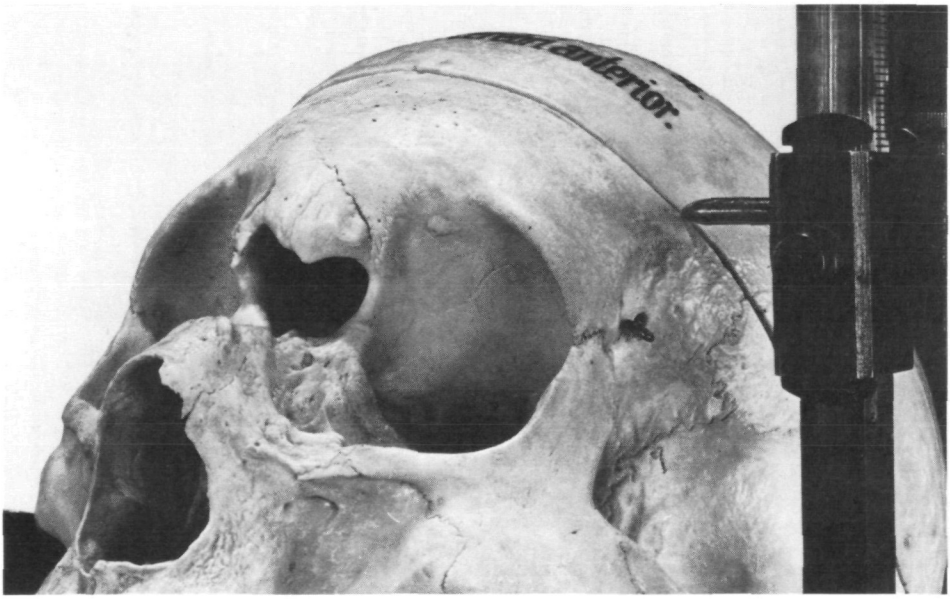
anterior.