Ann. Naturhist. Mus. Wien	86	A	89–93	Wien, September 1984

Weitere Untersuchungen an einem frühmittelalterlichen Skelett mit Pfaundler-Hurler-Syndrom

Von MICHAEL SCHULTZ[1]), HERBERT KRITSCHER & JOHANN SZILVÁSSY[2])

(Mit 5 Tafeln)

Manuskript eingelangt am 21. Feber 1984

Zusammenfassung

Die vorliegende Untersuchung bildet eine Ergänzung einer bereits im Band 85/A der „Annalen des Naturhistorischen Museums in Wien" erschienenen Arbeit über ein Skelett aus dem awarischen Gräberfeld von Zwölfaxing mit Pfaundler-Hurler-Syndrom. Mit Hilfe neuester histopathologischer und morphologischer Methoden wurde die Diagnose Pfaundler-Hurler-Syndrom an diesem Skelett zusätzlich verifiziert.

Summary

This is a supplement to a study, published in volume 85/A of the „Annalen des Naturhistorischen Museums in Wien", concerning a skeleton from the Avarian site of Zwölfaxing, with distinguished marks of the Pfaundler-Hurler syndrome.

By applying modern histopathological and morphological analytical methods, an additional verification of conclusions made in the foregone study was possible.

1. Einleitung

Im Band 85/A der „Annalen des Naturhistorischen Museums in Wien" wurde 1983 ein frühmittelalterliches Skelett mit Pfaundler-Hurler-Syndrom vorgestellt (SZILVÁSSY & KRITSCHER). Da der gesamte Syndromkomplex, wie er sich bei diesem Krankheitsbild beim Lebenden zeigt, an einem 1100 Jahre alten Skelett aus einem Erdgrab nicht für die Diagnose herangezogen werden kann, ist es umso wichtiger, möglichst viele Beweise für die Diagnose Pfaundler-Hurler am Skelett zu finden. Von großer Bedeutung für die Diagnose des Syndroms wäre das Hand- und Fußskelett mit seinen charakteristischen Deformationserscheinungen. Bedauerlicherweise sind bei der Bergung dieses Skelettes gerade jene Skeletteile verlorengegangen bzw. waren sie überhaupt nicht erhalten. Aus diesem Grund ist die vorliegende ergänzende Untersuchung an diesem frühmittelalterlichen Skelett mit

[1]) Anschrift der Verfasser: Dr. Dr. Michael SCHULTZ, Anatomisches Institut der Universität Göttingen, Kreuzbergring 36, D-3400 Göttingen.

[2]) Dr. Herbert KRITSCHER und Univ.-Doz. Dr. Johann SZILVÁSSY, Anthropologische Abteilung am Naturhistorischen Museum Wien, Burgring 7, Postfach 417, A-1014 Wien.

Pfaundler-Hurler-Syndrom von großer Bedeutung, unterstützt sie doch die seinerzeit gestellte Diagnose.

2. Befundgut und Methoden

Für die Untersuchung wurden der rechte Oberschenkelknochen und der 12. Brustwirbel herangezogen. Die Knochen wurden u. a. einer röntgenologischen Untersuchung unterzogen. Von der Dorsalfläche des Femur wurde in der Diaphysenmitte eine Knochenprobe für histologische Untersuchungen entnommen. Von diesem halben Diaphysenquerschnitt wurden Knochendünnschliffe nach SCHULTZ & BRANDT (im Druck) angefertigt. Von der linken Körperseite des 12. Brustwirbels wurde eine Knochenprobe für rasterelektronenmikroskopische Untersuchungen verwendet.

3. Morphologische und histologische Befunde

Am proximalen Gelenkskopf des rechten Oberschenkelknochens sind, wie aus Tafel 1 ersichtlich, ausgedehnte Destruktionen feststellbar. Wahrscheinlich sind diese Zerstörungen auf Schädigung des Gelenkknorpels sowie auf eine arterielle Fehlversorgung des kindlichen Femurkopfes zurückzuführen. Wie aus dem Röntgenbild (Taf. 2) zu erkennen ist, handelt es sich um eine Kopfnekrose, denn im äußeren Oberand des Kopfes ist ein weiterer, von außen nicht sichtbarer Nekroseherd zu lokalisieren. Ein weiterer Beweis für eine Durchblutungsstörung hat sich auch auf der Ventralfläche des lateralen Femurcondylus in Form eines etwa 12×11 mm großen Nekroseherdes manifestiert (Taf. 1). Es handelt sich hier um den typischen Fall einer Osteochondrosis dissecans, die im allgemeinen als aseptische genuine Knochennekrose bezeichnet wird und auch an prähistorischen Skeletten häufig zu finden ist (SCHULTZ 1981). Als Ursache dieser nekrotisierenden Knochenknorpelerkrankung wird ein unzureichend ausgebildetes arterielles Gefäßnetz in der Epiphyse angesehen. Sehr einprägsam zeigt Tafel 1 im distalen Metaphysenbereich auf der Ventralfläche des Femur vermehrte Impressionen von Periostgefäßen. Weiters sind flache, rinnenförmige, dreieckige Gruben feststellbar, die sich allerdings nicht alle als Gefäßimpressionen deuten lassen. Wie in der Erstbeschreibung (SZILVÁSSY & KRITSCHER 1983) ausführlich diskutiert wird, zeigen sich im distalen Schaftabschnitt gehäuft Harris-Linien, die als Zeugen verzögerten Längenwachstums interpretiert wurden.

Die histologische Untersuchung der dem Femurschaft entnommenen Knochenprobe deutet in ihrer prozentualen Verteilung von intakten Osteonen, von Schaltlamellen, von Generallamellen und von Nicht-Havers'schen Kanälen im Sinne der histo-morphometrischen Lebensaltersbestimmung auf ein Alter von 14 bis 20 Jahren hin. Diese Angaben werden durch die Farbbilder auf Tafel 5, linke Seite, belegt.

Die Dünnschliffe zeigen eine unregelmäßige Anordnung der Osteone sowie eine teilweise untypische Form. Es überwiegt der Anteil der englumigen, relativ kleinen Havers'schen Systeme. Es liegen flach- und steil gewickelte Osteone vor.

Die längsparallel aufgebauten Lamellenabschnitte zeigen gegenüber den zirkulären einen konzentrierteren Kollagenaufbau. Viele Havers'sche Systeme grenzen sich durch relativ deutlich sichtbare, scharfumrissene Kittlinien von den umgebenden Lamellenabschnitten ab (Taf. 5, rechte Seite).

Die äußere Generallamelle ist breit ausgebildet. Die innere ist ebenfalls gut entwickelt und geht in die in der inneren Querschnittshälfte gelegenen parallelen Lamellenabschnitte über.

Der 12. Brustwirbel ist ventral deutlich abgeplattet (Taf. 3). Obwohl die knöcherne Grund- und Deckplatte noch nicht mit dem Körper verknöchert ist, besitzt der Wirbel schon eine ausgeprägte Keilform.

Die Spongiosastruktur des Wirbels zeigt plumpe, kurze Spongiosabalken. Die typische Anordnung der Knochenbälkchen des Wirbelkörpers im Sinne eines trajektoriellen Knochenbaues ist nur mangelhaft ausgebildet.

In den Zonen nahe der Wirbelkörperepiphysen sind die Bälkchen verdichtet angeordnet. In der äußeren Corticalis finden sich die eigentlich nur für das Kindesalter typischen weiten Gefäßkanäle, die als Hahn'sche Kanäle bezeichnet werden. Wie aus Tafel 3 zu ersehen ist, sind diese Kanäle weit über das normale Maß hinaus zu mächtigen Spalträumen vergrößert. Die Fläche der äußeren Corticalis ist, mit Ausnahme der Randzonen der Hahn'schen Spalten, verhältnismäßig dünn. Weiters ist die Außenfläche stark porotisch. Diese Porosierung ist auf eine vermehrte Ausbildung kleiner Gefäßkanäle zurückzuführen (Taf. 4), welche als Zeichen einer vom Periost her gesteigerten Gefäßversorgung zu verstehen sind.

4. Diskussion

Wie von Szilvássy & Kritscher (1983) ausführlich dargestellt, ist dieses Skelett durch zahlreiche multiple Mißbildungen gekennzeichnet, welche die Diagnose Pfaundler-Hurler-Syndrom erlauben. Mittels histologischer und rasterelektronenoptischer Methoden wurde versucht, die Diagnose dieser äußerst seltenen Erbkrankheit noch besser abzusichern.

Am Skelett ist die Diagnose Pfaundler-Hurler-Syndrom nicht mit absoluter Sicherheit zu stellen. Die Krankheit ist morphopathologisch durch eine starke Reduzierung der enchondralen Knochenbildung gekennzeichnet. Es kommt zu einer Verlangsamung des Knochenwachstums und den daraus resultierenden Mißbildungen (Sissons 1971; Jaffe 1972; Spranger et al. 1974). Am frischen Gewebe läßt sich die Erkrankung ohne besondere Schwierigkeiten diagnostizieren, da z. B. im Knorpelgewebe durch die Einlagerung von Mucopolysaccharidkomplexen die Zellen eine deutliche Schwellung aufweisen. Weil aber Knorpelgewebe an prähistorischen Knochen im allgemeinen nicht nachgewiesen werden kann, ist daher eine histologische Diagnose nicht zu erstellen.

Außer den für das Pfaundler-Hurler-Syndrom typischen makroskopischen Veränderungen, die in der Erstarbeit von Szilvássy & Kritscher (1983) bereits beschrieben sind, wurden von den Verfassern nach Stigmata gesucht, die auch aufgrund von Veränderungen im Knochenfeinbau die Diagnose untermauern.

Die im Bereich der distalen Femurhälfte auf der Ventralfläche gelegenen Impressionen (Taf. 1) könnten für das Vorliegen eines Pfaundler-Hurler-Syndroms sprechen. Möglicherweise handelt es sich hier um die zuerst von SCHMIDT (1942) beschriebenen Resorptionsgruben, die von ihm als typische Kennzeichen einer Pfaundler-Hurler'schen Krankheit im Bereich der Corticalis angesehen werden und auf eine Verdickung der Cambiumschicht der Knochenhaut zurückgeführt werden kann. JAFFE (1972) hält eine Einlagerung von Mucopolysacchariden in die tiefen Periostschichten als eigentliche Ursache dieser Anschwellungen für wahrscheinlich.

Die Ergebnisse der histologischen Untersuchung, wie z. B. die Größe, Form, Anordnung und Abgrenzung der Havers'schen Systeme aber auch der übrigen Lamellensysteme zeigen einen Befund, wie er für ein Pfaundler-Hurler-Syndrom charakteristisch ist.

Die Verteilung und Größe der Havers'schen Kanäle in der Knochencompacta ist unregelmäßig; es handelt sich damit um eine unzureichende Gefäßversorgung im makroskopischen Bereich. Diese relative arterielle Unterversorgung wird auch durch den makroskopischen Befund bestätigt, denn die Nekrosen im Femurkopfbereich sowie an der Ventralfläche der lateralen Femurcondyle können als Folgen einer örtlichen Mangeldurchblutung in der proximalen und der distalen Epiphyse angesehen werden.

Die Veränderungen im Bereich des 12. Brustwirbels, namentlich die Form des Wirbelkörpers, die Ausbildung der Spongiosastruktur sowie das Persistieren und die relative Vergrößerung der Hahn'schen Spalten machen ebenfalls das Vorliegen eines Pfaundler-Hurler-Syndroms sehr wahrscheinlich.

Wie ausgeführt, sprechen auch die in der vorliegenden Arbeit diskutierten Befunde für die Pfaundler-Hurler'sche Krankheit. Die hier besprochenen kennzeichnenden Stigmata am Skelett und vor allem das für eine derartige Erkrankung hohe Lebensalter des untersuchten Individuums lassen vermuten, daß es sich hier möglicherweise um die heterosomal-rezessive Form eines Pfaundler-Hurler-Syndroms handelt.

Danksagung

Für die rasterelektronenmikroskopischen Aufnahmen danken die Verfasser besonders herzlich Herrn Dr. P. SCHWARTZ, für die Herstellung der Knochendünnschliffe sagen wir aufrichtigen Dank Herrn M. BRANDT und für die photographischen Arbeiten Frau B. SMITH, Zentrum der Universität Göttingen.

Literatur

JAFFE, H. L. (1972): Metabolic, degenerative and inflammatory diseases of bones and joints. – München, Berlin, Wien (Urban und Schwarzenberg).

SCHMIDT, M. B. (1942): Die anatomischen Veränderungen des Skeletts bei der Hurlerschen Krankheit. – Zentralbl. allgem. Path. und path. Anat., **79:** 111–123.

SCHULTZ, M. (1981): Aseptic bone necrosis found in the skeletal material from the Merovingian cemetery of Kleinlangheim, Southern Germany. – Paleopathology Newsletter, **34:** 7–9.

— & BRANDT, M. (im Druck): Neue Methoden zur Einbettung von Knochengewebe und zur Herstellung von Knochendünnschliffen. – Ein Beitrag zur Untersuchung von vor- u. frühgeschichtlichem Skelettmaterial.

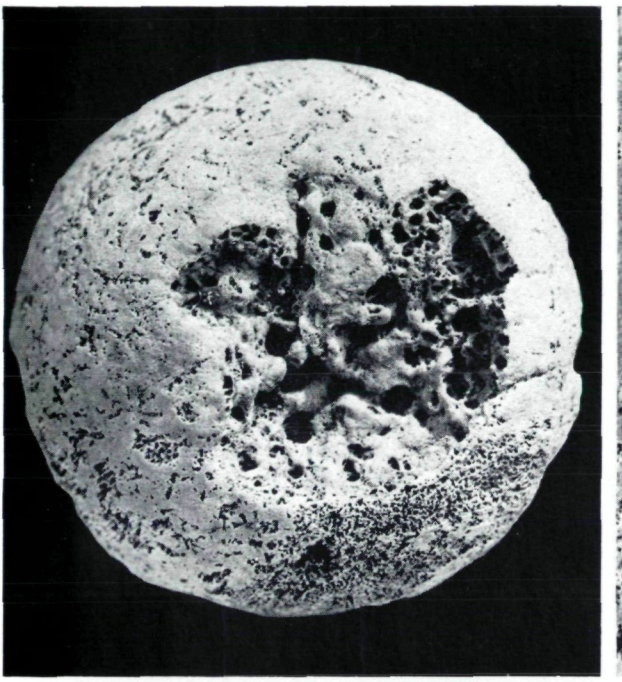

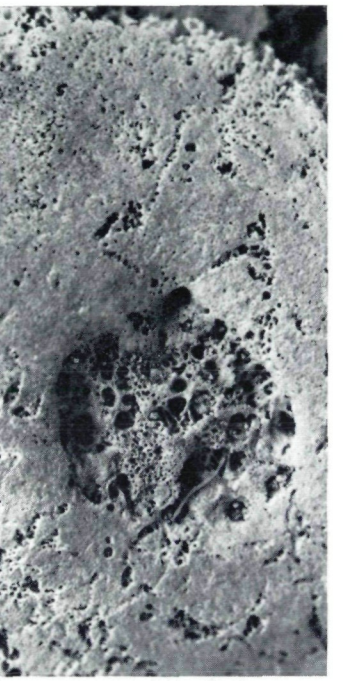

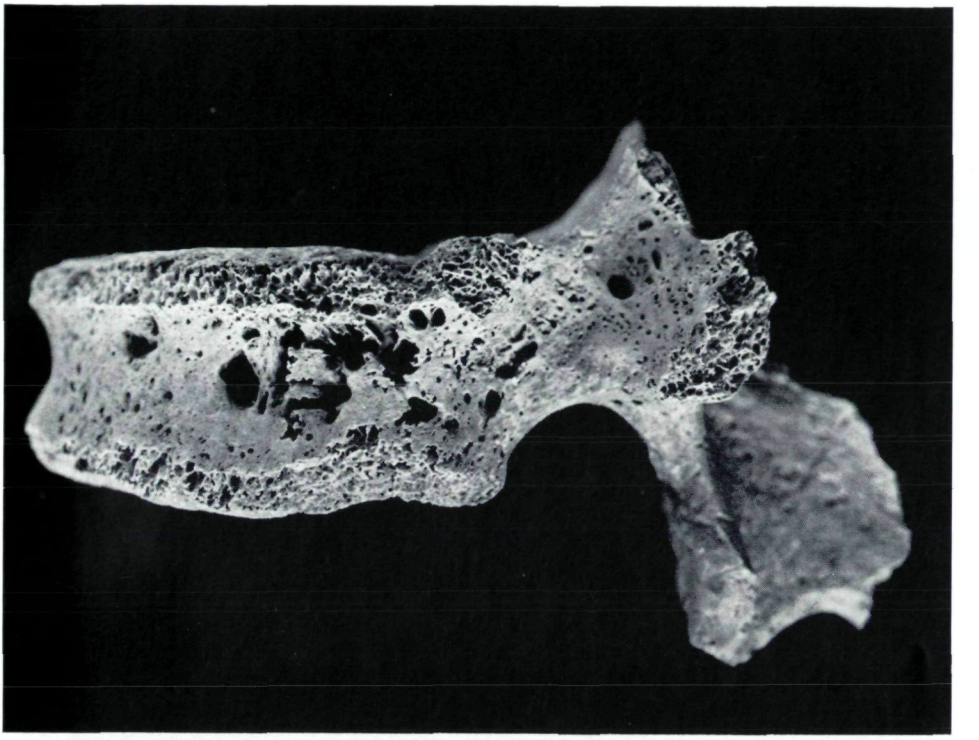

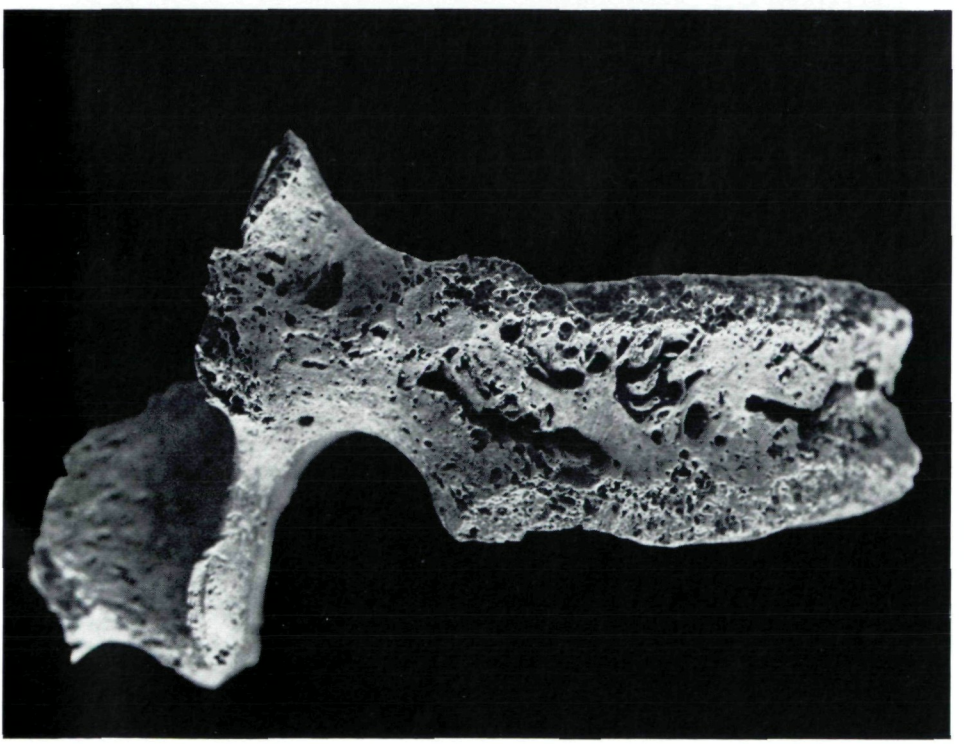

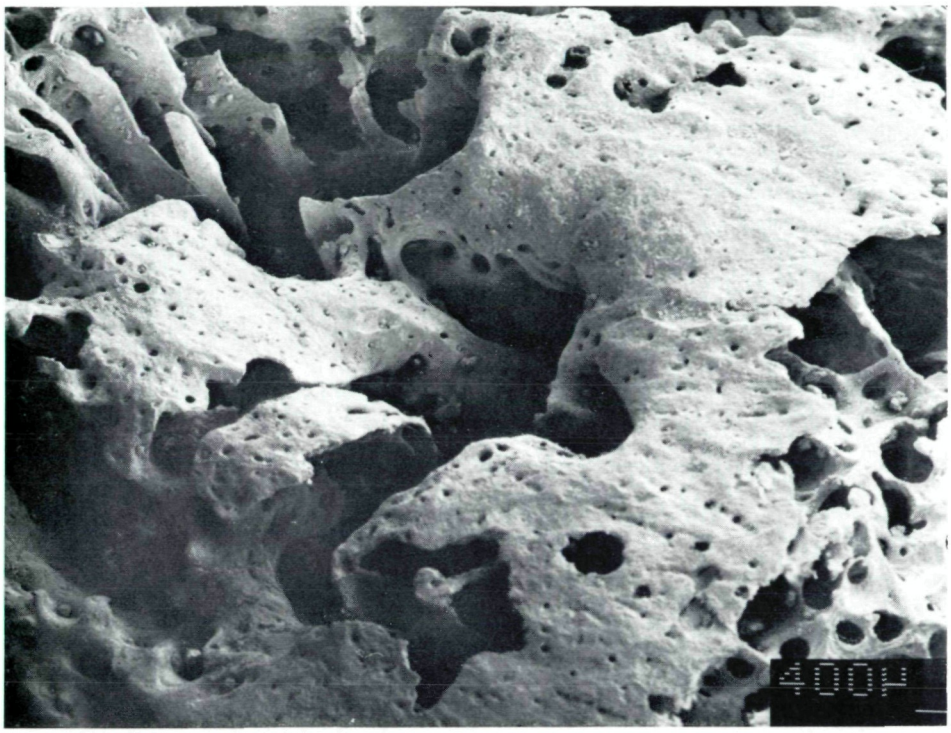
400µ

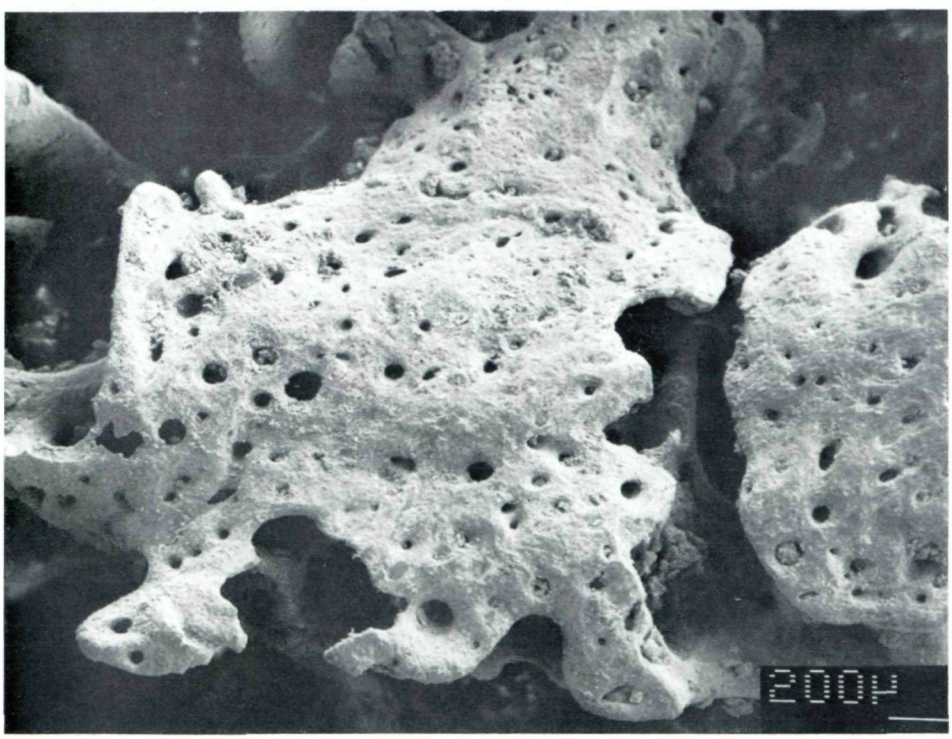
200µ

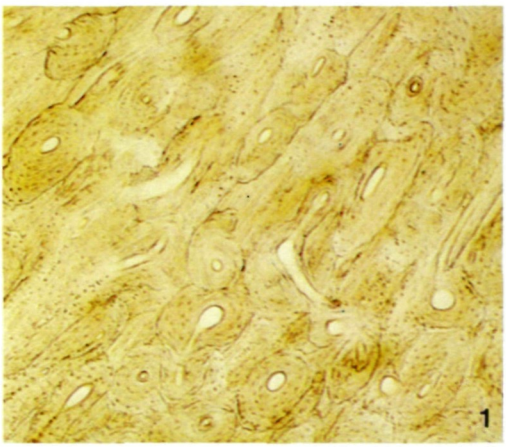
1

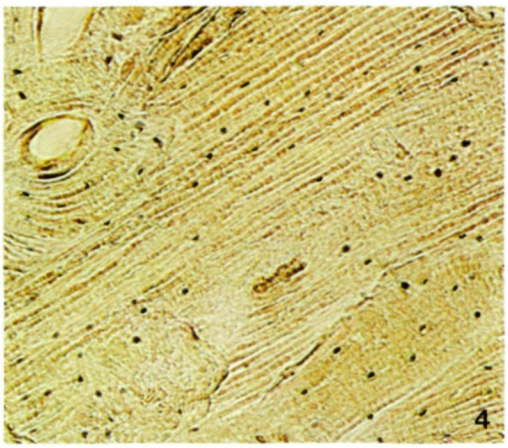
4


2

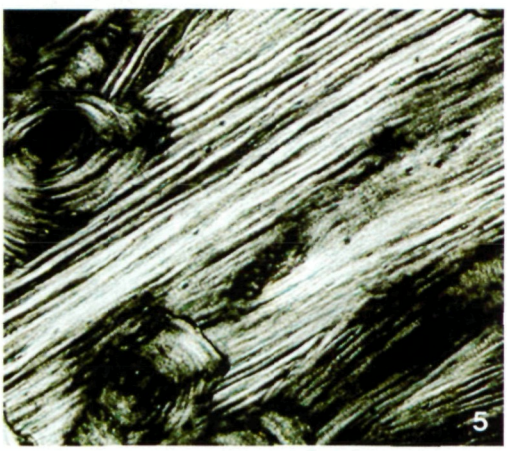
5

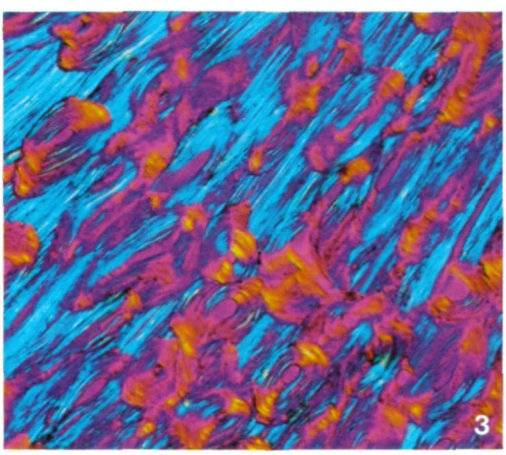
3

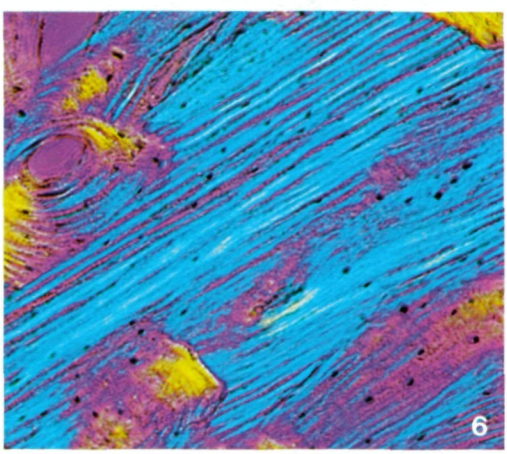
6

SISSONS, H. A. (1971): The growth of bone. – In: Ed. G. H. BOURNE: The biochemistry and physiology of bone, III. – New York, San Francisco, London (Academic Press).

SPRANGER, J. W., LANGER, L. O. & WIEDEMANN, H. R. (1974): Bone dysplasias. – An atlas of constitutional disorders of Skeletal development. – Philadelphia, Toronto (Saunders Comp.).

SZILVÁSSY, J. & KRITSCHER, H. (1983): Ein frühmittelalterliches Skelett mit Pfaundler-Hurler-Syndrom. – Ann. Naturhist. Mus. Wien, **85/A:** 73–84.

Tafelerklärungen

Tafel 1

Rechter Oberschenkelknochen; links: distales Schaftende von ventral; rechts oben: Caput femoris von medial; rechts unten: Läsion im Bereich des lateralen Condylus.

Tafel 2

Röntgenbild des rechten Oberschenkelknochens. Im proximalen Knochenabschnitt fällt besonders die Abplattung des Caput femoris auf. Deutlich sind die Destruktionen im Bereich der Fovea Capitis femoris zu sehen.

Tafel 3

12. Brustwirbel; oben: linke Seitenansicht; unten: rechte Seitenansicht. Übermäßig stark vergrößerte Gefäßkanälchen (Hahn'sche Spalten).

Tafel 4

Rasterelektronenmikroskopische Aufnahme von den Hahn'schen Spalten; oben: Übersicht; unten: Ausschnitt.

Tafel 5

Knochendünnschliff aus dem mittleren Schaftbereich des rechten Oberschenkelknochens, Querschliff.

linke Seite bei 25facher Vergrößerung;
oben: im einfachen Durchlicht
Mitte: im polarisierten Durchlicht
unten: im polarisierten Durchlicht unter Verwendung eines Hilfsobjektes Rot 1. Ordnung.

rechte Seite bei 100facher Vergrößerung;
oben: im einfachen Durchlicht
Mitte: im polarisierten Durchlicht
unten: im polarisierten Durchlicht unter Verwendung eines Hilfsobjektes Rot 1. Ordnung.